Über einen Fall von primärem Nierencarcinom mit pyaemieartigem Fieberverlauf und Geschwulstthrombose.

INAUGURAL-DISSERTATION

ZUR ERLANGUNG DER

MEDICINISCHEN DOCTORWÜRDE

VORGELEGT DER

HOHEN MEDICINISCHEN FACULTÄT

DER

ALBERT-LUDWIGS-UNIVERSITÄT

ZU

FREIBURG i. Br.

VON

CARLOS S. STEGMANN
APPROB. ARZT

AUS

BUENOS-AYRES
(ARGENTINIEN).

Freiburg i. Br.
Speyer & Kaerner.
1902.

Gedruckt mit Genehmigung der medizinischen Fakultät der Universität Freiburg i. B.

Dekan und Referent:

Geh. Hofrat Professor Dr. Kraske.

Druck von A. Bonz' Erben in Stuttgart.

Meinen Eltern

in Dankbarkeit gewidmet.

Digitized by the Internet Archive
in 2019 with funding from
Wellcome Library

https://archive.org/details/b30602294

Seit Bayer, als erster Beschreiber die neoplasmata seu tumores renum behandelt hatte und seit im Jahre 1861, freilich auf Grund der Fehldiagnose eines Lebertumors, die erste operative Entfernung einer krebsigen Niere vorgenommen wurde, hat sich langsam, aber stetig ansteigend die Zahl der Nephrectomieen bei malignen Geschwülsten der Niere vermehrt, bis man im letzten Dezennium bei dieser früher so gefürchteten Operation in den Händen von Operateuren wie Czerny, J. Israel, König, Schede, Thornton, Trendelenburg zu einer operativen Mortalität von nicht ganz 15 % gekommen war, nachdem Guillet bis zum Jahre 1890 eine operative Mortalität von 60 % statistisch festgestellt hatte.

Mit der zunehmenden Zahl von Nephrectomieen mehrten sich die Mitteilungen, Beobachtungen und Erfahrungen über die, doch immerhin selten vorkommenden malignen Tumoren der Nieren, und man vervollkommnete die Diagnose auf Grund des Studiums des klinischen Bildes und zunehmender Genauigkeit der pathologisch-anatomischen Definition. Die Seltenheit der Nierentumoren betreffend haben wir schon 1874 Mitteilungen von Rohrer, der aus dem Prager Sektionsmaterial von 1414 Fällen von Carcinom nur 53 Fälle von Nierencarcinom angiebt; 1881 von Cattani, der in seiner Zusammenstellung der 8204 in Mailand gemachten Sektionen 5 Nierensarkome und ein Nieren-

carcinom erwähnt, 1893 aus den Berichten sämtlicher Krankenanstalten Wiens, dass in diesem Jahre nur 3 Fälle von Nierentumoren vorgekommen wären. Da bei der Seltenheit maligner Nierentumoren jeder Fall, namentlich jeder operierte an und für sich schon Interessantes bietet, ein Fall von Nierencarcinom aber, dessen Materialien mir in liebenswürdigster Weise von Herrn Professor Goldmann zur Verfügung gestellt wurden, noch ausserdem auffallende klinische Besonderheiten zeigt, teile ich diesen Fall, ihn mit ähnlichen in der Literatur mitgeteilten vergleichend, mit. Wie überall bei malignen Tumoren und namentlich bei Carcinom ist es auch bei Nierentumoren unendlich wichtig, möglichst früh zu einer, andere Krankheitsbilder ausschliessenden Diagnose zu kommen und so war es die Ausbildung der Palpation, wie sie J. Israels Verdienst ist und namentlich die Cystoskopie, die zu Dauerresultaten führten, wie man sie im Beginne nicht gekannt hatte. So blieb ein Fall von Israel $6^3/_4$ Jahre nach der Operation ohne Recidiv, zwei Fälle blieben 5 Jahre ohne Recidiv (Israel, Clementi) drei mehr als 2 Jahre (Israel, Terrillon, Byford). Ein an Carcinom operiertes $2^1/_2$jähriges Kind lebte nach 4 Jahren noch (Jessop), Döderlein berichtet über drei Dauerresultate bei Kindern, bei denen die Nierenexstirpation vorgenommen worden war. — Israels Ansicht, auf Grund eines reichen Materials, geht dahin, dass sich die operativen Dauerresultate bei bösartigen Nierengeschwülsten besser stellen als bei Mammageschwülsten.

Es herrscht wie in der Angabe der Art und des diagnostischen Wertes der klinischen Symptome bei malignen Nierentumoren, so auch in den allgemeinen Angaben über ihr Vorkommen bei Geschlecht und Alter, die Häufigkeit der einen oder anderen Tumorart betreffend, bisher ziemlicher Widerspruch.

Es scheint das männliche Geschlecht stärker belastet zu sein, als das weibliche, wie aus den Mitteilungen von J. Israel und Lacher hervorgeht, von denen der erstere bei 68 malignen Nierentumoren 45 männliche und 23 weibliche Patienten hatte und der letztere bei 20 Fällen primären Nierencarcinoms 15 Männer und 5 Frauen. In den, im allgemeinen übereinstimmenden Angaben über das Befallen während der ersten Lebensjahre, zeigen sich Widersprüche über verschiedene Häufigkeit von Sarkom und Carcinom und namentlich über Ursprung und Bedeutung dieser auffallenden Erscheinung. Roberts und Rohrer geben 82% aller Nierencarcinome den 4 ersten Lebensjahren. Eisendraht in seiner Pathologie der Nierenneubildungen legt beim Kindesalter auf die Sarkome, die vorwiegend Spindelzellensarkome, seinen Nachdruck und führt den Ursprung auf die embryonale Anlage der Nierensubstanz zurück. Rohrer teilt mit, dass bei Kindercarcinomen das der Niere mit am häufigsten ist, und unter 107 Fällen von Nierencarcinomen 37 den 10 ersten Lebensjahren, mit Praevalenz des zweiten angehörten.

Wie bei den Nierentumoren die Symptome in ihrer klinischen Bedeutung verschieden gewertet und dementsprechend gruppiert werden, so zeigen auch die Beobachtungen über Lokalisation und Ausgang eines primären Tumors keinerlei Einheit. Nach Israels Erfahrungen, die er in seinem Werke: „Chirurgische Klinik der Nierenkrankheiten“ niedergelegt hat, waren 70% der umschriebenen Geschwülste am unteren Pol der Niere oder im Mittelstück und so der Palpation zugänglich, 30% aber am oberen Pol waren der Palpation unzugänglich. Nach Küsters Erfahrungen aber nehmen Tumoren meist den oberen Pol und das Mittelstück der Niere ein und Doktor Thorkild Roosing bringt seine Beobachtung der Häufigkeit der Tumoren am oberen Pol zu der Nachbarschaft der Nebenniere

und versprengten Keimen derselben in Bezug. Gleiche Uneinigkeit herrscht in den Angaben über Praedilektion einer oder der anderen Seite für Tumoren und über die Häufigkeit des Befallenseins der beiden Nieren.

Ich wende mich nun zur Krankengeschichte unseres Falles.

Krankengeschichte.

J. C., 57 Jahre alt, Musiker aus Freiburg.
Eintritt in das Diakonissenhaus 18. XI. 1900.
Exitus letalis 24. XII. 1900.
Carcinoma renis sinistri.

Anamnese: Der Patient ist hereditär nicht belastet. Seit ca. 3 Monaten leidet er an dem Gefühl von Unwohlsein, Kopfweh, Appetitlosigkeit und ist stark abgemagert.

Am 30. Oktober bemerkte der Patient zum erstenmale blutigen Urin und dann öfters mit zwei- bis fünftägigen freien Intervallen, wobei öfters grössere Gerinnsel abgingen und hie und da grössere Blutergüsse erfolgten. In den letzten fünf Tagen war ständig Blutbeimengung und rascher Kräfteverfall bemerkbar.

Status praesens: Der Patient ist ein magerer, anämischer, elender Mann. Die Herzdämpfung ist nicht verbreitert.

Die rechte Niere ist nicht palpabel.

Die linke Niere ist bei ballotierenden Bewegungen leicht zu fühlen, vergrössert.

Der Urin ist trüb, öfters mit stärkerer Blutbeimengung, sauer, ziemlich beträchtlicher Eiweissniederschlag.

Im Sediment Leukocyten, reichlich rote Blutkörperchen, zahlreiche Cylinder, Nieren- und Nierenbeckenepithelien, wenig Blasenepithelien, auch kleinere blutig imbibierte Gewebsfetzen ohne spezifische Struktur.

Cystoskopisch repräsentiert sich die Blase als eine Balkenblase; aus dem rechten Ureter entleert sich klarer Urin, aus dem linken sieht man (bei einer zweiten Untersuchung) posthornförmig gewunden, ein längeres, rundliches, blassrötliches Gerinnsel herausragen, welches mit seinem freien Ende in der Blase flottiert und mit dem in der Uretermündung stehenden das Lumen derselben wie es scheint ganz verschliesst.

In den nächsten Tagen entleert der Patient blutigen Urin mit grösseren Gerinnseln. Nur selten wird Urin ohne stärkere Blutbeimengung entleert und auch dieser enthält reichlich Eiweiss nach mehrfacher Filtration.

Operation 28. XI. 1900.

(Morphium-Chloroform.)

Durch einen schrägen Lumbalschnitt werden links die Fascia lumbo-dorsalis und die Fascia lumbo-costalis durchtrennt. Der Schnitt wird schräg nach vorn geführt und hier die Bauchmuskulatur durchtrennt; es findet sich ein starkes Polster von retrorenalem Fett. Nach Durchtrennung desselben und Eröffnung der Nierenkapsel findet sich dann, dass die Niere mit dem unteren Pol und der Kapsel fest verwachsen ist und sich nur schwer herausschälen lässt.

Um zu dem oberen Pol zu gelangen muss zu dem lumbalen Schnitt ein querer Schnitt hinzugefügt werden, der den lateralen Rand des Musculus quadratus lumborum einkerbt. Erst jetzt kann die Niere zum Teil luxiert werden und nun zeigt sich, dass an Stelle des Stieles ein daumendicker, brüchiger Strang sich findet, welcher beim Ziehen leicht einreisst; der Strang wird mit Schieber gefasst und später mit Seide ligiert. Die Niere hängt noch fest mit den Gefässen, welche gefasst und ligiert werden. Es zeigt sich, dass die Arterie sich bereits vorher in einzelne Äste geteilt

hat; ein starker Ast versorgt die obere Partie. Die ausgedehnte Wunde wird vielfach tamponiert. Die Wundnaht wird wegen drohenden Collapses unterlassen. Es ist subcutane Kochsalzinfusion nötig.

Präparat: Die exstirpierte Niere zeigt eine beträchtliche Volumenvergrösserung des unteren Poles. Am oberen Pol ist beim Herausnehmen ein Riss entstanden, welcher bis in die Nierenkelche reicht. Die untere Hälfte ist eingenommen von buckligen Prominenzen. Das Organ hat eine Länge von 12 cm und eine Breite von 6 cm. Die Capsula propria ist nur mit der unteren Hälfte verwachsen. Beim Aufschneiden zeigt es sich, dass der untere Pol eingenommen ist von einem Tumor, welcher vielfach gelblich verfärbt ist. Ein Nierenbecken ist kaum vorhanden. Die Nierenkelche sind mit blutigem Schleim belegt. In den Ureter ragt ein kleinfingerdicker Geschwulstzapfen, welcher an seiner freien Spitze eine Cruormasse enthält.

Klinischer Verlauf.

Anfangs ist der Verlauf ein durchaus glatter, der Patient erholt sich rasch und befindet sich recht wohl. Am vierten Tage aber tritt rasch ansteigendes, hohes Fieber ein, welches vom elften Tage ab langsam abfällt, sich aber am 15. Krankheitstage plötzlich wieder einstellt. Die Abendtemperaturen sind dabei meist 40° und 40,5°. Chinin bringt nur vorübergehende Besserung. Eine sichere Ursache des Fiebers lässt sich nicht nachweisen. Der Heilungsverlauf der Wunde ist durchaus reaktionlos, nirgends sind Entzündungen, nirgends Eiterungen wahrzunehmen. Wiederholt gemachte Punktionen in die Operationsgegend und in die Pleurahöhlen bleiben absolut ohne jegliches Resultat. Negativ bleibt auch die am hiesigen hygienischen Institut am 20. XII. 1900, 4 Tage vor dem Tode des Patienten vorgenommene Blutuntersuchung.

Auf je 3 Agar- und Blutserumröhrchen wurden je eine Öse Blut aus dem Mittelfinger der rechten Hand ausgestrichen. Die angelegten Kulturen blieben im Blutschrank bei 38° vollständig steril. Die direkte Untersuchung des Blutes hatte ebenfalls negatives Resultat. Die Urinmenge ist am Tag nach der Operation 700 cbcm, am zweiten 1000, am dritten 1500, dann 1700, 1500, 1700, 2000, 1900, 2300, 2500, 2300, 2200, 2100, 2400, 2000, 1600, 2100, 1600, 2500, 1600, 1500 — demnach oft, aber unbedeutend über 2000 cbcm, der Urin zeigt etwas, aber nicht viel Albumen. — Bemerkenswert ist, bei relativem, subjektivem Wohlbefinden der ausserordentlich rasche Kräfteverfall, der, genau von der ersten Hämaturie ab einsetzend sich mit jedem Fieberanfalle deutlicher präzisiert, bis er schliesslich zum Tode führt, der am 24. XII. 1900 eintrat.

Sektion.

Stark abgemagerte männliche Leiche. Bei Eröffnung der Unterleibshöhle tritt keinerlei Flüssigkeit heraus; auch im Douglas findet sich keine.

Nach Wegnahme des Sternums liegt die rechte Lunge weiter vor, die linke ist etwas retrahiert. Pleural- und Pericardialraum sind frei von Flüssigkeit. Die Herzostien sind nicht stenosiert. Auf dem Epicard zeigen sich keinerlei Ecchymosen. Die Muskulatur des linken Ventrikels ist braunrot, 2 cm dick und fest. Die Pulmonarklappen sind zart, schliessend. In der Pulmonalis selbst sind zahlreiche arteriosklerotische Herde. Die Tricuspidalis ist zart, ohne Auflagerung; an ihr haftet ein leicht abziehbares Gerinnsel. —

An der Mitralis sind vereinzelte arterio-sklerotische Herde. Das Endocard ist unverändert, ebenso ist die Aortenklappe zart. In der Aorta sind zahlreiche arterio-sklerotische Plaques. Die linke Lunge

ist hie und da leicht adhärent, der Unterlappen selbst fühlt sich fester an und ist überall lufthaltig. Die Schnittfläche des Unterlappens ist rosarot. Herderkrankungen oder Metastasen sind keine da. Die Bronchialschleimhaut ist leicht injiziert. Die Pulmonaldrüsen sind pigmentiert, sonst unverändert.

Rechte Lunge: Die Spitze ist verwachsen, sie zeigt an mehreren Stellen stecknadelkopfgrosse bis erbsengrosse und auch noch grössere Tumoren, welche direkt unter der Pleura gelegen sind. Am Hilus ist nichts besonderes. Die Lunge ist im übrigen vollständig lufthaltig, nur ist auch hier der Unterlappen blutreicher. Die Tumoren sind auf dem Durchschnitt weisslich, grössere Tumoren sind nicht zu entdecken.

Milz: 17 cm lang, 11½ cm breit, 5 cm dick, fest, die Schnittfläche ist braunrot. Die Follikel springen stark vor, Metastasen sind nicht zu erkennen. Nach Freilegung der Operationsstelle zeigt sich nicht die geringste Veränderung am Peritoneum.

Darm: Er ist etwas meteoristisch ohne Besonderheiten. Nach Herausnahme des Darmes werden die grossen Gefässe genau präpariert, die Aorta und ihre Äste sind normal.

Vena renalis rechts: ist frei, auch an der Einmündungsstelle.

Vena renalis links: sie hat einen Durchmesser von 3 cm und ist angefüllt mit einer hämorrhagischen Masse, welche teils fester, teils breiig ist; der Thrombus lässt sich leicht von der Wand isolieren. Er zeigt an der Einmündungsstelle einen 2 cm langen Fortsatz, welchem ein Blutgerinnsel ansitzt. Die Vena Portarum, Spermatica sinistra, Venae, Iliacae sind frei. An der alten Operationsstelle findet man einen Streifen, aber kein Zeichen eines Rezidivs. Unter dem Longissimus dorsi ist ein kleiner Abszess. Die Leber zeigt keinerlei Veränderungen, vor allem fehlen Metastasen.

Die Gallenblase enthält, ausser zahlreichen erbsengrossen Steinen, nichts besonderes. Die Pia mater ist weisslich opak getrübt; es ist ziemlich beträchtliches Ödem vorhanden. Die Sulci sind dilatiert — auch hier sind keine Metastasen.

Das mikroskopische Bild.

Zu der mikroskopischen Untersuchung des Präparates fertigte ich mir folgende Schnitte an: Aus der Nierenrinde, aus dem Mark, aus dem Nierenbecken, von der Nierenvene und dem sie ausfüllenden Thrombus, zuletzt von der Hohlvene und von den in ihr befindlichen Gebilden. Die Schnitte sind mit Hämatoxilin-Eosin, Eosin-Thionin, Orcein-Thionin, van Gieson mit Fibrin und Bakterienfärbung behandelt.

Was den Tumor, dessen makroskopische Beschaffenheit schon in der Schilderung des Präparates erwähnt ist, betrifft, so ist zu sagen: Spärliches, fibrilläres Bindegewebe bildet verschieden grosse Alveolen. In ihnen liegen auffallend grosse, platte Epithelzellen, deren Kerne, von denen meistens jede Zelle nur einen besitzt, sich intensiv färben, mit meist mehreren deutlichen Kernkörperchen.

Die Schnitte aus der Nierenrinde betreffend ist zu sagen, dass auf ihnen die Nierenrinde verdünnt, durch den Tumor zusammengepresst erscheint. Trotzdem sind die erhaltenen Elemente deutlich und unberührt und der Tumor macht sich nur in Form kleiner versprengter Herde geltend. Interessant ist das bei den verschiedenen Färbemethoden genau zu verfolgende Verhalten der Glomeruli dem Tumor gegenüber. Bei den unzähligen am Rand des Carcinoms sogar mitunter mitten darin befindlichen Glomeruli habe ich kein einzigesmal einen Durchbruch sehen können.

Diese bekannte Erscheinung tritt hier frappant zu Tag. Die Glomeruli erscheinen oft geradezu zusammengepresst von der Tumormasse, ohne dass die Bowmann'sche Kapsel nur im mindesten verletzt wäre.

Die Schnitte die ich aus dem Mark anfertigte betreffen den Tumor selbst. Alles Gewebe, Harnkanälchen, Gefässe, auch das Bindegewebe sind zu Grunde gegangen. Die Zerstörung lässt leider nirgends einen Eindruck des Tumors in eine grössere Vene sehen, der doch an vielen Stellen stattgehabt haben muss.

An vielen Stellen ist die Tumormasse der Nekrose verfallen. Die Zellen zeigen trübe Schwellung, der Kern ist verloren gegangen, teilweise ist jede Struktur verwischt; an diesen Stellen zeigt die Tumormasse keinerlei Organisation.

Sehr viel Interessantes bieten die Thromben der Nierenvene und der Hohlvene, wie es sich namentlich auf unseren Orcein-Thioninschnitten überraschend klar und anschaulich darbietet. Die Venenwände der Vena renalis, sowie der Hohlvene sind vollständig von Carcinom unberührt. Alle Teile der Wandung sind vollständig erhalten und in ihrer Kontinuität unverletzt. Am auffallendsten ist dies bei der Intima der Fall, die bei Orcein-Thioninschnitten als eine scharfgezogene, wellenförmige, tiefschwarze, in ihrer Kontinuität nirgends gestörte Linie erscheint, auch da wo die Carcinommasse wie an die Gefässwand angepresst erscheint. Der Thrombus, der die Nierenvene vollständig obturiert und erweitert, ist aus verschiedenen Schichten zusammengesetzt, wie sie nicht zufällig, sondern durch bestimmte Bedingungen gegeben erscheinen. Zunächst der Intima ihr eng anliegend sind eine Reihe grosser, heller, guterhaltener Carcinomzellen mit grossen Kernen. Diese Randschicht geht allmählich in eine andere über, die aus teils erhaltenen, teils bereits der Nekrose ver-

fallenen Zellen besteht. Dieser Teil des Thrombus zeigt keinerlei Organisation und keinerlei Vascularisation, worin eben die Ursache der Nekrose zu sehen ist. In dieser Übergangsschicht beginnt die Blutgerinnung sich geltend zu machen. Je mehr nach dem Lumen des Gefässes zu, desto dichter wird ein Flechtwerk aus, aus dem Blute niedergeschlagenen Fibrin, das eine Unzahl weisser und roter Blutkörperchen in sich schliesst. Das Verhalten dieses Thrombus zeigt genau die gleichen Erscheinungen, Mangeln der Vascularisation, wie sie Goldmann bei malignen Tumoren in Drüsengängen fand. Die Färbung dieses Thrombus auf Bakterien hatte vollständig negatives Resultat.

Der Nierenvenen-Thrombus setzt sich mit den gleichen oben beschriebenen Schichten ein kleines Stück weit in die Hohlvene fort und liegt deren Wandung auf, ohne dieselbe in irgend einer Weise zu verletzen. Wie bei dem Nierenvenenthrombus ist auch hier eine basale Schicht gut erhaltener Carcinomzellen, die allmählich in eine gänzlich unvascularisierte, koagulationsnekrotische Schicht zerstörter Zellen übergeht, denen wiederum die typischen Elemente eines gemischten Blutthrombus aufliegen. Dieser Teil der Geschwulstthrombose setzt sich durch einen sehr dünnen, locker adhärierenden Stiel in ein ungefähr 3 cm langes, 1 cm im Durchmesser messendes, walzenförmiges Gebilde fort, welches nur ganz leicht adhärierend, herzwärts im Hohlvenenlumen flottiert; dasselbe besteht basal aus koagulations-nekrotischen mit Fibrin durchsprengtem Gewebe, an das sich in allmählichem Übergang die Elemente eines roten Blutthrombus anschliessen. Auch hier bleibt die bakteriologische Untersuchung ohne jedes Resultat.

Epikrise.

Ein zusammenfassender, epikritischer Rückblick auf unseren Fall hat sich zunächst mit dem klinischen Verlauf des Krankheitsbildes zu beschäftigen. Als erstes Stadium haben wir einen offenbar längeren, latenten Verlauf des krankhaften Prozesses. Dieser leitet sich in ein zweites Stadium über, in dem subjektive Beschwerden, Gefühl von Unwohlsein, Kopfweh, Appetitlosigkeit in den Vordergrund treten. Dieses 3 Monate dauernde Stadium wird durch ein Symptom von einschneidender, objektiver Bedeutung von dem 3. Krankheitsstadium geschieden. Dieses Symptom ist die Hämaturie — das erste objektive Symptom, das der Diagnose die Richtung gibt und als solches ungeheuer wichtig ist. Unser Fall beweist die Bedeutung mehrmaliger Cystoskopie. Die zweite Untersuchung zeigt, dass der rechte Ureter frei sei, aus dem linken aber ein Gebilde herausrage, das auf eine Blutung aus der linken Niere zu beziehen ist. Soweit die Cystoskopie. Ergänzend sehen wir wirken: die Untersuchung des Urins, die Blut, Eiweiss- und Nierenbestandteile nachweist — dann die Palpation, die eine Vergrösserung der linken Niere feststellt. Neben einem Symptom, das am Schlusse der Epikrise als Schwerpunkt unserer Betrachtung zu erwähnen ist, ist es ein mit der Hämaturie einsetzender rascher Kräfteverfall, der das Ende der Krankheit beherrscht.

Die Untersuchung des durch die Operation gewonnenen Präparates erlaubt epikritisch zu sagen: Zunächst dass die Neubildung vom Nierenmark ausgegangen sei. Dies beweist das Verhalten der Nierenrinde, die verdünnt und zusammengepresst erscheint,

in ihren Formelementen aber intakt und deutlich ist, während das Mark in seinen Elementen zum grossen Teil zu Grunde gegangen ist. Das Präparat zeigt, dass der Tumor vom unteren Nierenpol seinen Ausgang und seinen weiteren Weg in die grösseren Venen, in das Nierenbecken und in den Ureter genommen hat. Der in den Ureter ragende, kleinfingerdicke Geschwulstzapfen, der an seiner freien Spitze eine Cruormasse trägt ist epikritisch als der Erreger der Blutung anzusehen. Die Blutung musste jedesmal erfolgen, wenn ein der Nekrose verfallenes Stückchen sich von ihm losriss.

Bei all den Fällen, die ich zum Vergleich heranziehen will und deren einen ich schon im Jahre 1861 in der Literatur mitgeteilt fand, war es vor allen Dingen nötig, das auszuschliessen, was das maligne Tumoren begleitende Fieber ohne weiteres hätte erklären können. Dies ganz auszuschliessen ist bei vielen, in der Literatur mitgeteilten, von mangelhaften Angaben begleiteten Eällen schwer, mitunter ganz unmöglich. In den Fällen die vor dem Jahre 1885, in dem Pel und später Ebstein eine allgemeine Erklärung für das bei malignen Tumoren auftretende Fieber suchten, zur Mitteilung gelangten, ist lediglich des Fiebers Erwähnung getan und sind eine Reihe unter keinem einheitlichen Gesichtspunkte zusammengefasste Erscheinungen als mutmassliche Ursachen angegeben.

Als erster Hinweis auf typisches Fieber bei malignen Tumoren findet sich in der Literatur in dem „Handbuch für spezielle Pathologie und Therapie 1856“ von Wunderlich, die Bemerkung: „Zuweilen besteht das Fieber von Anfang an, dann ist der Verlauf auch ein sehr rascher. Das Fieber kann in solchen Fällen anfangs auch einen intermittierenden Charakter haben.“

Im Jahre 1861, in seinem Werke „Zur Diagnose

der Krebsgeschwülste im rechten Hypochondrium insbesondere Nieren und Nebennieren", hat Max Döderlein einen Fall von einem 26jährigen Manne mitgeteilt, der seit Juli 1859 an anhaltenden bisweilen sich steigernden Schmerzen in der rechten seitlichen Bauchgegend gelitten hatte. Seit Oktober wurde eine rasch wachsende Geschwulst im rechten Hypochondrium beobachtet, dabei Abmagerung, Kraftlosigkeit, Appetitlosigkeit, zuletzt „Hitze und Durst". „Die Geschwulst nahm unter anhaltenden Schmerzen und hektischem Fieber immer mehr zu." Im letzten Stadium sank die Körperwärme wiederum. Die Sektion ergab Carcinom der rechten Niere mit Metastasen in der Lunge, Thrombose der Hohlvene und venae iliacae communes mit „alten, hellbraunen, derben, fest mit der Wand verwachsenen Thromben." Weder in vivo noch bei der Sektion ergaben sich Anhaltspunkte für das Fieber, leider sind diesem Falle keine genaueren Temperaturangaben beigefügt.

Im Jahre 1879 sind 115 von Rohrer gesammelte Fälle von Dr. Hermann Meissner zu Leipzig mitgeteilt, wobei unter andern Symptomen bei Nierencarcinomen wie Schmerz, Hämaturie, Erbrechen, gesteigerte oder verminderte Esslust, auch Fieber bis zu 39° und 40° in 14 Fällen erwähnt ist — leider fehlen einzelne Angaben darüber. Die Fälle sind in vier symptomatologische Gruppen eingeteilt:

I. Fälle ohne Tumorbildung und Hämaturie (latenter Krebs) **36.**
II. Fälle ohne Tumorbildung mit Hämaturie (suspekte Fälle) **12.**
III. Fälle von Tumor und Hämaturie **25.**
IV. Fälle mit Tumorbildung ohne Hämaturie **42.**

Wir mussten unsern Fall demgemäss in die dritte dieser Gruppen einreihen.

Chronologisch weiterschreitend muss ich einen im Jahre 1880 von Elben beschriebenen Fall eines Myxosarkoms der linken Niere bei einem 5jährigen Knaben erwähnen — bei dem grosse Kachexie und unregelmässiges Fieber, das keine Erklärung fand, die hervorspringenden Symptome waren.

Vom Jahre 1884 bis 1900 sind von J. Israel in seinem Werke „Chirurgische Klinik der Nierenkrankheiten“ fünf Fälle mit Fieber bei malignen Nierentumoren beschrieben worden. In einem dieser Fälle handelt es sich um ein grosses Sarkom, das einen Geschwulstthrombus in die Nierenvene bis zu ihrer Einmündungsstelle in die Hohlvene sandte. Das bei der 43jährigen Patientin monatelang vorhanden gewesene Fieber schwand mit Exstirpation des Sarkoms, um gegen das Ende des Lebens mit Eintritt von Rezidiven sich wieder zu erheben.

Bei einem zweiten Falle, einer 52jährigen Frau entwickelte sich aus völligem Wohlbefinden ein fieberhafter Zustand. Nach einer afebrilen Periode wiederholt sich das Fieber auf einige Tage, es treten nächtliche Schweisse auf, ohne dass objektiv etwas zu konstatieren ist.“ Später tritt der Tod ein und als Ursache wird ein Hypernephrom, das stellenweise papillären Charakter hat, gefunden. In einem andern, von Israel beschriebenen Falle, ging Metastasenbildung eines malignen Tumors mit Fieber einher.

In zweien handelte es sich um allergrösste inoperable immobile Tumoren mit vorgeschrittener Kachexie und höchsten Graden der Anämie durch Blutungen. Israel schliesst, dass es sich um Aufnahme toxischer, pyrogoner Substanzen handeln müsse, dass kein Fieber möglich sei, solange die Nierenkapsel nicht überschritten sei und dass Nekrosen nicht die Fieberquelle sein könnten, da es grosse Nekrosen ohne Fieber gäbe.

Die ersten Arbeiten, die das Fieber besonders berücksichtigen und einen Namen für dasselbe vorschlagen, sind an das Sarkom, speziell an das Lymphosarkom geknüpft. Dr. Pel suchte im Jahre 1885 in seinem Beitrag „Zur Symptomatologie der sogenannten Pseudoleukaemie“ an der Hand dreier Fälle die Krankheitsbilder unter dem Namen einer noch unbestimmten Art von Pseudoleukaemie der Erscheinungsreihe dieser Krankheit anzuschliessen. Ähnlich Ebstein im Jahre 1887, der eine neue Infektionskrankheit unter der Benennung „chronisches Rückfall-Fieber“ festzustellen suchte und diesen Versuch auf dem eigentümlichen Verlauf der Krankheit, hauptsächlich aber auf der eigenartigen, sehr typischen Fieberkurve begründete.

Zu gleicher Zeit, wie sich einem im Jahre 1888 von Stabsarzt Renvers „Über Lymphosarkomatose mit recurrierendem Fieberverlauf“ gehaltenem Vortrage entnehmen lässt, war das Krankheitsbild klinisch und auch pathologisch-anatomisch, in England genau, namentlich in Bezug auf die Eigentümlichkeit des recurrierenden Fiebers von Gowers und Murchison bereits erkannt und der Hodghinschen Krankheit, der Pseudo-Leukaemie zugeteilt worden.

Aus dem gleichen Jahre liegen Mitteilungen von Hampeln „Über intermittierendes Fieber im Verlauf des Magencarcinoms“ vor, ein Fall, der weder Eiterung noch Metastasen aufzuweisen hatte. In 86 Fällen von Magencarcinom aber fand Hampeln kein Fieber. Hampeln erwähnt, die veröffentlichten Fälle von Fieber bei Tumoren rekapitulierend, drei Fälle von Magenkrebs, von deren letztem ich die Temperaturen eines Monats mitteile.

Frl. H., 40 Jahre alt, litt an Fieberanfällen seit 7 Monaten, die fast jede zweite Nacht mit starkem Schüttelfrost einsetzten. In der Zwischenzeit erfreute sie sich völligen Wohlbefindens.

	morgens	abends		morgens	abends
1.	36,9	37,3	17.	36,9	36,8
2.	39,7	36,5	18.	39,4	—
3.	36,9	—	19.	39,0	—
4.	37,1	36,9	20.	36,5	—
5.	39,5	37,2	21.	40,6	37,2
6.	36,6	37,0	22.	36,7	36,2
7.	39,9	—	23.	38,8	—
8.	36,4	36,3	24.	36,8	36,2
9.	40,1	36,6	25.	37,0	—
10.	36,7	36,9	26.	40,0	—
11.	39,5	37,1	27.	36,6	36,2
12.	39,6	36,5	28.	36,7	36,5
13.	39,4	—	29.	36,8	36,9
14.	—	37,6	30.	39,7	36,7
15.	39,9	36,5	31.	36,6	36,5
16.	40,7	37,7			

Im weiteren Verlaufe stieg das Fieber bis 42,1°. Kein Erbrechen, regelmässige Menses. Unter zunehmender Kachexie tritt am achten Tage nach der Operation der Tod ein. Nirgends wurden Metastasen, nirgends Eiterungen gefunden. Im Oberlappen der linken Lunge nahe dem Hilus zahlreiche kleine, peribronchiale Käseherdchen. Lungen sonst normal. Tuberkelbazillen waren nicht nachweisbar. Hampeln schliesst mit den Worten: „Es darf durch diesen Fall als bestätigt angesehen werden, dass das Carcinom des Magens als solches, wie wir das vom Leber-Carcinom bereits wissen, mitunter zu Malaria ähnlichen Fieberparoxysmen führt!“

So eng bisher die Bemerkungen der einzelnen Beobachter nur an eine oder die andere bestimmte Art der Geschwulstformen geknüpft waren, so allgemein gingen ihre Erklärungen der Ätiologie darauf hin, dass ein Mikroorganismus als Krankheitserreger wirken müsse. Dieselbe Annahme macht der Peters-

burger Arzt C. Pruritz in seiner Arbeit „Über Sarkome mit sogenanntem Rückfallfieber.“

Pruritz teilt einen Fall von verbreitetem bösartigem Lymphosarkom mit, bei dem der Patient im Laufe von 211 Tagen eine ganze Reihe von Fieberanfällen hatte. Die Fieberperioden umfassten 13 bis 14 Tage, dann trat Pause von 10 oder 11 Tagen ein. Die Temperatur stieg und fiel staffelförmig und zeigt grosse Unbeständigkeit. Pruritz schliesst: „Bei dem jetzigen Stande der Frage ist es nicht möglich, den charakteristischen Verlauf der Krankheit und besonders die Temperaturkurve, als durch das Sarkom bedingt, wie wir es als eine bestimmte, pathologisch-anatomische Einheit zu verstehen gewöhnt sind, zu erklären.“ —

In einem von Kobler publizierten Falle „Über typisches Fieber bei malignen Neubildungen des Unterleibs“ handelte es sich um Carcinomatose des Pankreas, des Magens und der Leber bei einer 34jährigen Frau ohne Komplikation. Bemerkenswert ist bei diesem Falle der jeweilige Befund von Pepton nach einem Frostanfalle im Harn, eine Eigentümlichkeit, die später Freund im allgemeinen den Sarkomen zuschrieb.

Vom Jahre 1893 existiert eine Arbeit von Hammer „Primäre, sarkomatöse Ossitis mit chronischem Rückfallfieber.“ Die Beobachtung erstreckt sich über mehr als neunzehn Monate. Fast als Ausnahme ist es zu betrachten, dass in diesem Falle der die Fieberanfälle einleitende Schüttelfrost fehlt.

Ich füge einer kleinen Tabelle, die Pruritz über Fieberanfall und Pause von 3 Fällen Hansens, Völkers und Kasts machte, 3 weitere, in der Literatur beschriebene an, nämlich den letztgenannten, den von Hampeln beschriebenen Fall des 40jähr. Fräuleins H. nnd den von Kuhn mitgeteilten, des Kindes Luise W.

	Fieberanfall	Pause	Anfall	Pause	Anfall	Pause	Anfall	Pause	Anfall	Pause	Anfall	Pause	Anfall	Pause	Anfall	Pause	Anfall
Hansen	12	13	9	10	10	10	10	8	10	1	6	10	8	1	9	1	8
Völker	9	5	10	9	12	9	13	1	21	2	5	11	—	—	—	—	—
Kast	—	—	—	—	—	12	7	13	5	17	6	12	10	3	2	3	—
Hammer	3	6	6	3	7	2	6	5	4	3	3	5	4	2	5	4	4
Hampeln	1	2	1	1	1	1	1	1	6	1	2	1	1	2	1	3	1
Kuhn	1	7	4	5	8	5	5	4	8	7	6	—	—	—	—	—	—

Die kleine Tabelle zeigt evident die Individualität jeden Falles, die am ausgeprägtesten bei dem fünften Falle ist, hierin werden wir an Ebsteins Ansicht erinnert, dass die Temperaturkurve nicht typisch zu sein brauche, da man es mit einem lang dauernden, obwohl pathologischen Lebensprozess zu tun habe.

Die zahlreichen, in jüngster Zeit vorgenommenen verfeinerten Stoffwechseluntersuchungen haben viele einzelne, mitunter sich widersprechende Resultate gebracht, doch lässt gerade diese Vielseitigkeit keine einheitliche, befriedigende Erklärung der Allgemein-Erscheinungen zu, die doch in engen Bezug zu der spezifischen Wirkung der Geschwülste im Körper, notwendig gebracht werden müssen. Virchows Erklärung der bekannten Allgemein-Erscheinungen durch Aufsaugung von sogenannten rekrementiellen Stoffen, welche beim Zerfall von Geschwulstelementen entstehen, lässt sich vielleicht auch auf das weniger bekannte „Geschwulstfieber“ anwenden. Während manche Beobachter neben einer allgemeinen Temperaturerhöhung auch eine örtliche gefunden haben, wie Couchois, der bei einem rasch wachsenden Sarkom des Oberarms, die Temperatur der Achselhöhle umfasst, einen Centigrad der gesunden Seite gegenüber erhöht fand, sind lokale Messungen in der Strassburger Klinik, welche mittels Einschnitt und Einsenken des Thermometers in die Geschwulst vor Beginn der Operation vorgenommen wurden, meist resultatlos geblieben. Freilich sind die dabei herrschenden Bedingungen einer sicheren Messung nicht günstig.

Allgemein übereinstimmend gehen die Beobachtungen, die ich in der Literatur fand dahin, dass hohe Temperaturen mit einem raschen Wachstum des betreffenden Tumors Hand in Hand gehen und deshalb in jedem Falle als ein Signum mali ominis zu betrachten sind.

Mehrmals fand ich auch in der Literatur übereinstimmend, den zeitlichen Zusammenfall von Schüttelfrösten mit dem mutmasslichen Zeitpunkt von embolischer Lokalisierung von sekundären Geschwülsten, wie es schon von Kuhn im einzelnen Falle und von Naunyn im allgemeinen erwähnt worden ist — es könnte dieses Symptom von diagnostischer Wichtigkeit werden, wie auch in unserem Falle die einzelnen Anfälle von Schüttelfrost und die offenbar frischen Metastasen der Lunge gleichen Datums gewesen zu sein scheinen.

Praktisch wichtig scheint mir die Beeinflussung des Fiebers durch die Operation zu sein, wofür ein im Jahre 1898 von Zöge und Manteuffel aus Dorpat mitgeteilter Fall: „Exstirpation eines Nierencarcinoms mit Resektion eines Carcinomknotens aus der Wand der Vena cava," bei einem 49jährigen Manne spricht. Die Temperaturerhöhungen, die auch in diesem Falle keine befriedigende Erklärung fanden, gingen sofort nach der Operation auf die Norm zurück. Es trat glatte Heilung ein, ohne dass das Fieber wiedergekehrt wäre. —

Mit diesem Hinweis auf die praktische und diagnostische Wichtigkeit des Fiebers bei malignen Tumoren und der Erwähnung von Pruritz Ansicht, dass diese dauerhaften, mehr oder minder regelmässigen, wellenartigen Temperaturkurven mitunter zur Diagnose innerer Sarcome dienen könnten, schliesse ich die kurze Zusammenfassung der hierher gehörenden Fiebererscheinungen und die Beschreibung unseres Falles. Vielleicht wird die Zusammenfassung vieler solcher Fälle, wie der unsrige ist, unter gemeinsame Gesichtspunkte uns dem Verständnis der Ätiologie der malignen Tumoren näher bringen, als es bisher sein konnte.

---

*

Zum Schlusse ist es mir eine angenehme Pflicht, Herrn Professor Goldmann für die Überweisung des Materials und für seine liebenswürdige Unterstützung bei Anfertigung der Arbeit meinen ergebensten Dank auszusprechen.

Vita.

Ich, Carlos S. Stegmann, wurde am 16. Septbr. 1874 als Sohn des Ingenieurs Carlos Stegmann in Buenos-Ayres geboren. Nachdem ich in Karlsruhe das Gymnasium absolviert hatte, studierte ich in Freiburg, München und Leipzig Medizin, bestand in Freiburg im Sommersemester 1897 mein Physicum und im Februar 1902 ebenda mein Staatsexamen.

Literatur.

1. Schmidts Jahrbücher.
2. von Langenbecks Archiv.
3. Deutsche Chirurgie.
4. Jahrbücher von Virchow-Hirsch.
5. Chirurgische Klinik der Nierenkrankheiten von Professor Dr. J. Jsrael.
6. Die chirurgischen Krankheiten der Harnorgane von Prof. Dr. P. Güterbock.
7. Über die Diagnose und die Behandlung der bösartigen Nierengeschwülste bei Erwachsenen von Dr. Thorkild-Roosing, Archiv für klinische Medizin 1895.
8. Zur Kasuistik der Geschwulstthromben von P. Rosenstein, von Langenbecks Archiv, Bd. 60.
9. Krankheiten der Harnorgane von Riess und Güterbock, Virchow-Hirsch 1880.
10. Beiträge zur Lehre von dem Krebs. Nach neueren Beobachtungen und Untersuchungen zusammengefasst von Dr. Hermann Meissner, Schmidts Jahrbücher 1897.
11. Lücke und Zahn. Deutsche Chirurgie 1896.
12. Das primäre Carcinom im Kindesalter. Dr. Kuhn 1895.
13. Über Sarkome mit sogenanntem chronischem Rückfallfieber, C. Pruritz.
14. Über Lymphosarkomatose mit recurrierendem Fieberverlauf von Stabsarzt Dr. Renvers, 1888.
15. Zur Symptomatologie der sogenannten Pseudoleukaemie.
16. Über intermittierendes Fieber im Verlauf des Magencarcinoms, Hampeln 1888.

17. Über typisches Fieber bei malignen Neubildungen des Unterleibs, Kobler.
18. Primäre sarkomatöse Ostitis mit chronischem Rückfallfieber, Hammer 1893.
19. Exstirpation eines Nierencarcinoms mit Resektion eines Carcinomknotens aus der Wand der Vena cava. Zöge, Manteuffel, Dorpat 1898.

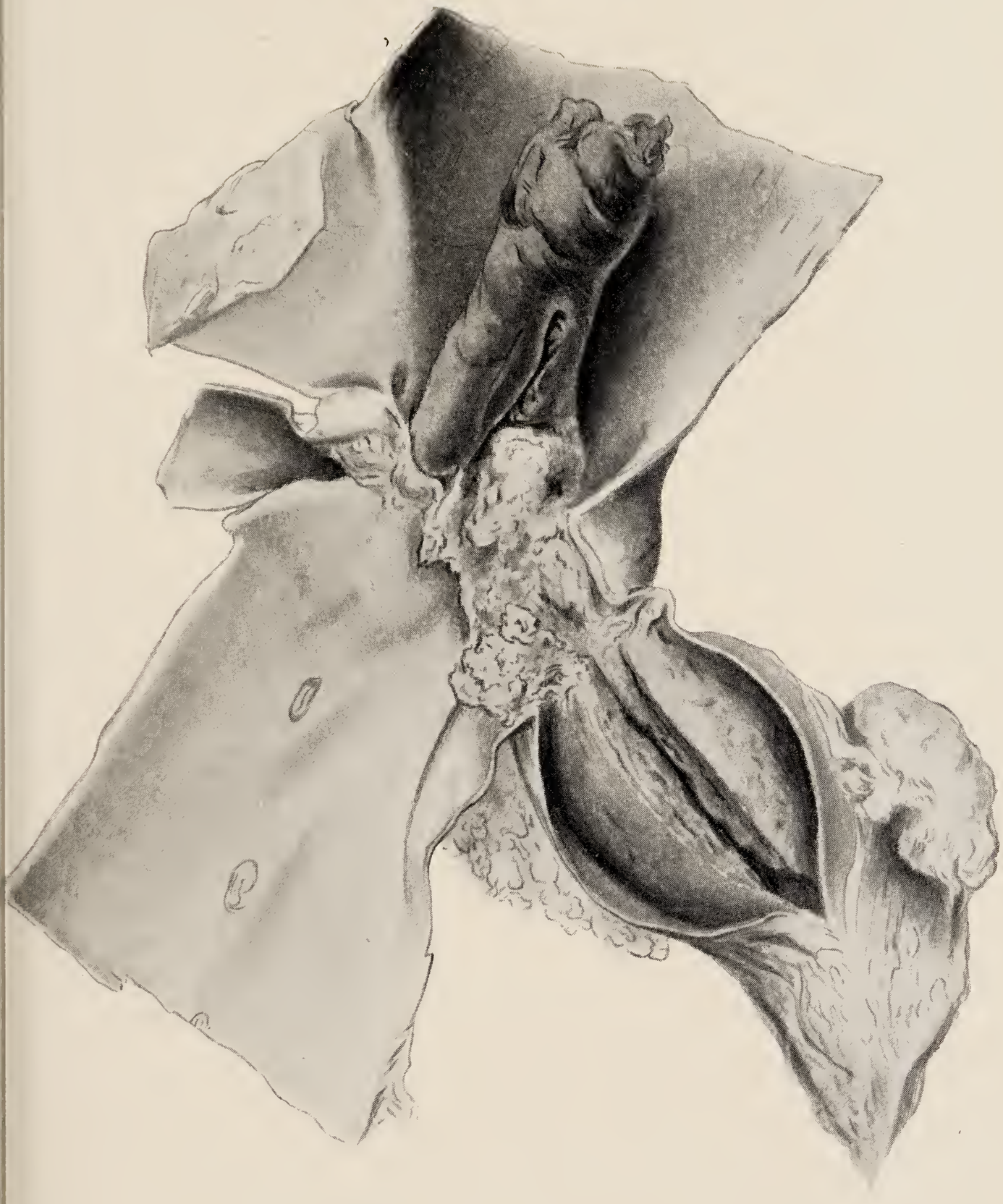

Fieberkurve

November 1900

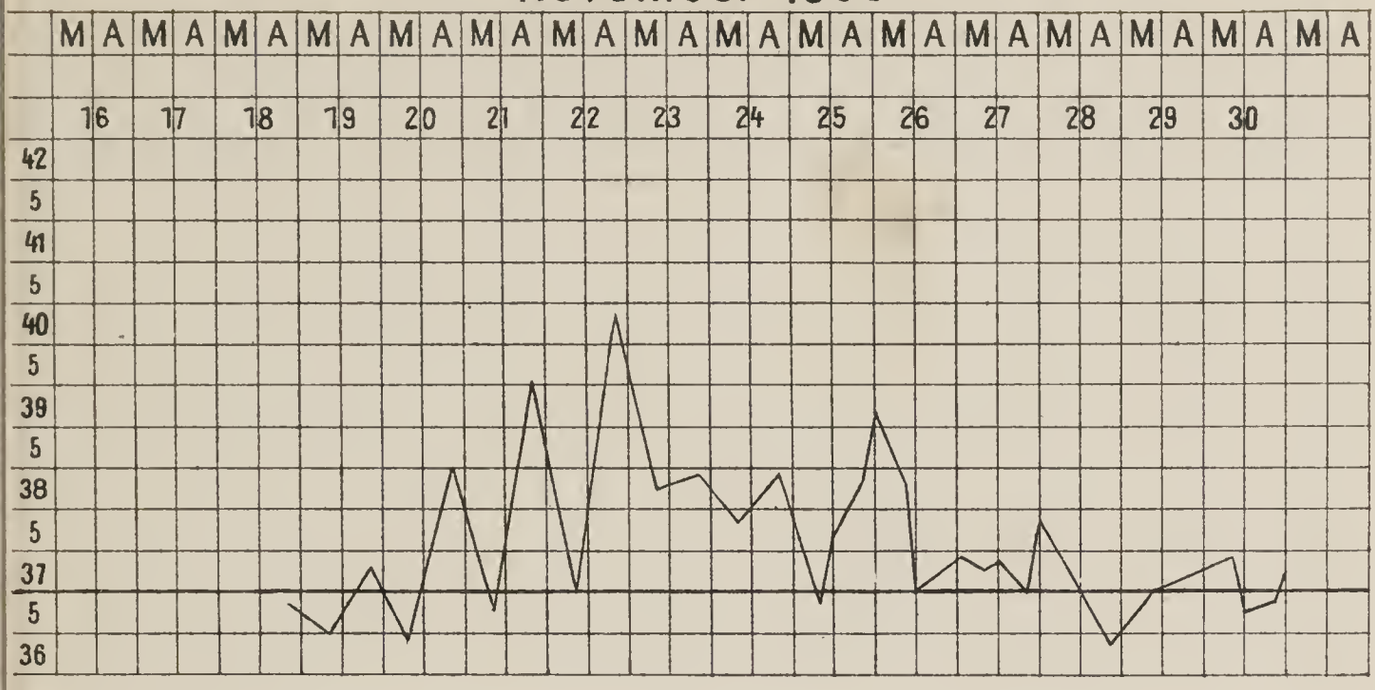

December 1900

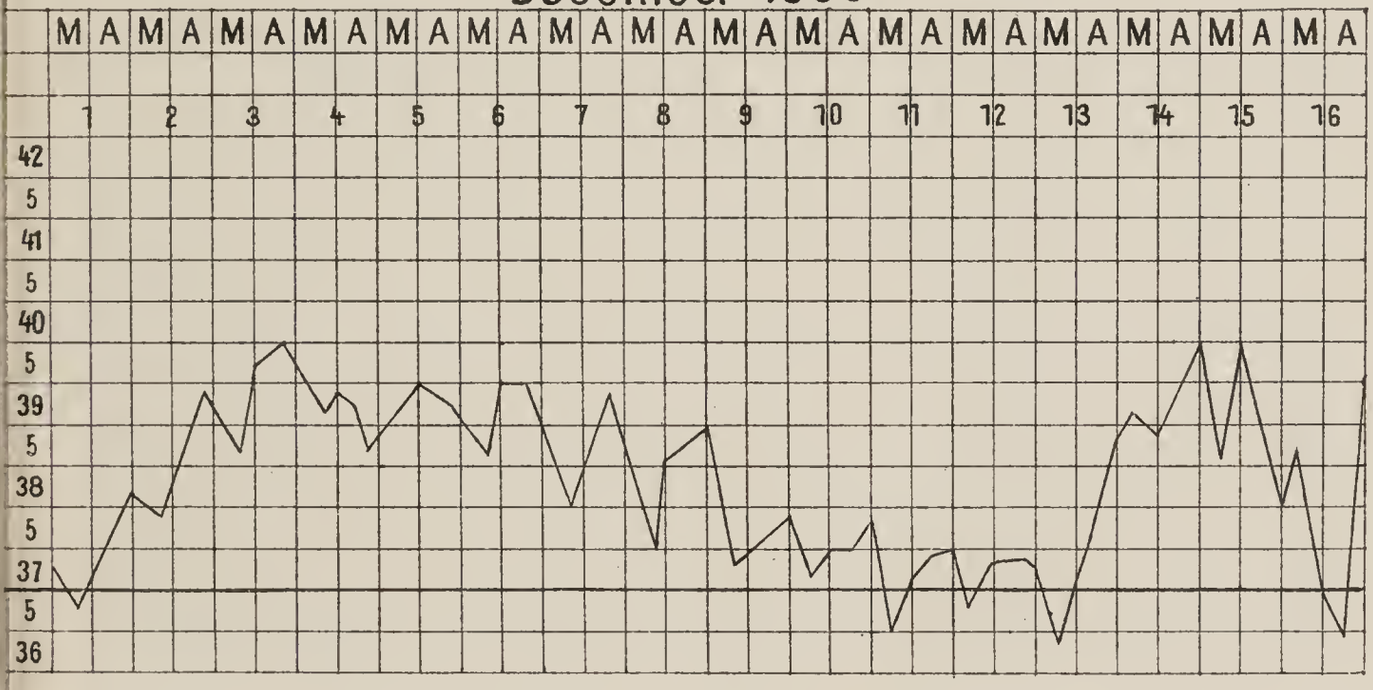
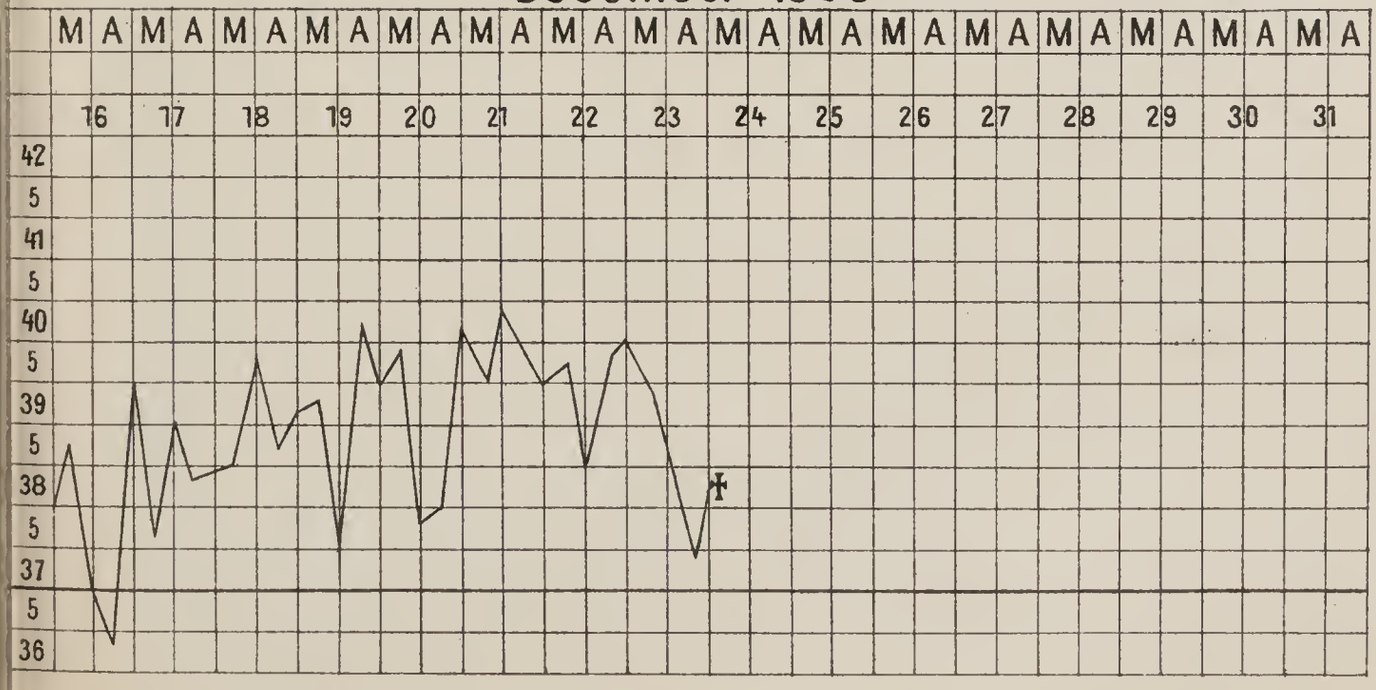
December 1900